CT適塾 誌上かわら版

（題字：前田芳信教授）

十河 基文（そごう もとふみ）
大阪大学歯学部招聘教員（歯科補綴学第二教室）
株式会社アイキャット 代表取締役CTO
研究開発や臨床の傍らCT診断普及を目指して東奔西走中

www.ct-tekijyuku.net CT適塾_ 検索

十河 インプラント治療において、術前のパノラマを見て「骨には問題はない!」と思ってオペに臨んだところ、粘膜を剥離して「穴があいている!」と驚かれた経験はないでしょうか? 今月はインプラントだけでご開業をされている野阪泰弘先生に、CT適塾の特別講師としてお話をいただきます。野阪先生は十河の尊敬する先生のお一人で、現在十河も参加しているSAFEという勉強会の発起人でもあります。

臨床編 特別講義

CTで「抜歯窩治癒不全」を診る

野阪泰弘先生（兵庫県ご開業）

1. 抜歯窩の線維性治癒

野阪 嚢胞などの歯槽骨の病変は、皮質骨が吸収していないとパノラマやデンタルX線写真には写ってこないことがあります。この症例はまさにその典型例です。

図1　a）パノラマでは問題なし。b,c）しかしCT画像では歯槽頂部の皮質骨が欠損し、海綿骨部の骨梁が粗となっている。d）粘膜を剥離すると大きな骨欠損が…。

パノラマではよくわかりませんが（図1a）、CT画像を見ると抜歯窩の骨再生が不良な状態を示し（図1b,c）、実際に粘膜を剥離すると大きな穴が開いていました（図1d）。対処として軟組織を十分に掻爬した後、GBRを行いました。軟組織を病理切片で見ると線維性結合組織でした（図1e）。本症例の抜歯窩は「線維性治癒」を起こしてしまい、骨が形成されなかったようです。

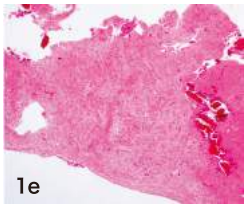

図1e　組織切片では線維性結合組織。

2. 腐骨形成

野阪 次の症例は抜歯後半年経っても骨再生が得られず、⌊6口蓋根の周りにX線不透過像が認められた症例です（図2a,b赤矢印）。まずX線不透物を摘出して同部を十分に掻爬（図2c）、その後コラーゲンを設置しました（図2d,e）。摘出物の病理組織を見ると、核が染色されない骨組織のため腐骨と診断しました（図2f,g）。腐骨摘出後10ヶ月目のCT画像を見ると、十分な掻爬をしたにもかかわらず未だ骨再生は認められませんでした（図2h）。この骨再生不良の原因は緻密骨による著しい血流障害と考え、同部の軟組織の再除去後にデコルチケーションを行いました（図3a～c）。デコルチケーション後1年経ってようやく抜歯窩にX線不透過像が出現したため（図3d～f）、ソケットリフトを併用してインプラント体を埋入しました（図3g～i）。



図2 抜歯窩治癒不全。タマネギの皮が1枚剥離した様に。

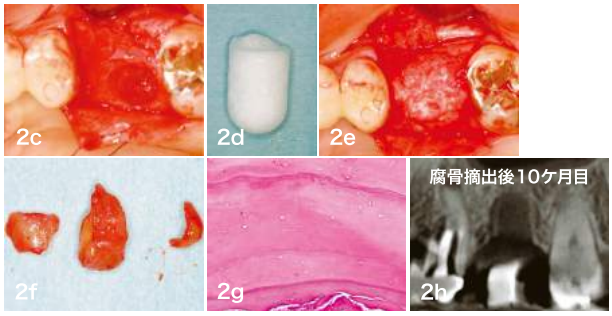

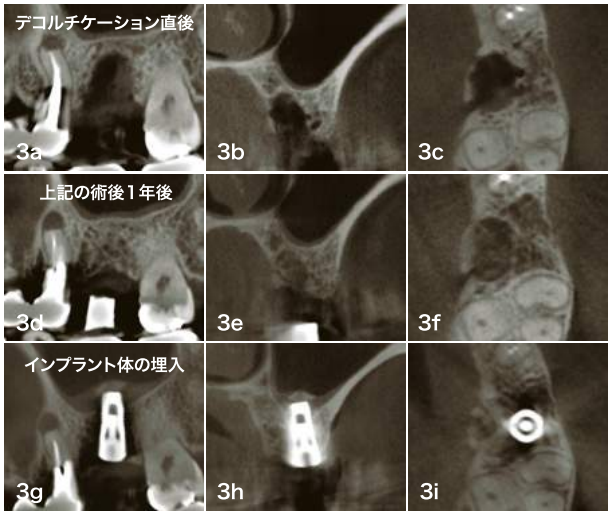

図3　a-c）デコルチケーション直後。d-f）デコルチケーション1年後。g-i）インプラント体埋入直後

3. まとめ

野阪 当院では抜歯窩の治癒を判断する意味も含めて、抜歯後6ヶ月目にCT撮影を行いインプラントの診断を行っています。症例全体の約8%に、抜歯後6ヶ月以上が経過していても骨再生が不良な抜歯窩に遭遇します。症例1の「線維性治癒」もまた症例2の「腐骨形成」もその原因は抜歯窩の“血流不足”と考えられ、約70%が下顎臼歯部、約25%が上顎大臼歯の口蓋根部でした。抜歯窩の治癒不全には掻爬のみで対応できる場合ももちろんありますが、症例2のように周囲に骨硬化像が認められる抜歯窩では掻爬や腐骨除去だけは対処できず骨再生が不良となる可能性もあることを知っておくべきでしょう。そのような場合私は血流を確保するためにさらに緻密骨のデコルチケーションを行うことで対処しています。

十河 本当に貴重なお話をありがとうございました! 抜歯後6ヶ月目でのCT診断の重要性がよく理解できました。また、掻爬を徹底的に行ったとしても血流障害が著しく強い場合には骨再生をしない可能性があることも、非常に興味深く聞かせていただきました! 今日はありがとうございました!

詳しくはWebで…
www.ct-tekijyuku.net
CT適塾_ 検索

メールかわら版
メールマガジンをお送りします。
「CT適塾」のNEWコンテンツのアップ時にメルマガをお送りします。
「CT適塾」ホームページ内のバナーからお申し込みください。